Ueber das primäre Carcinom der Vagina und seine Behandlung.

(Mit einer Abbildung.)

Inaugural-Dissertation

zur

Erlangung der Doktorwürde

in der

gesamten Medizin

verfasst und einer

Hohen medizinischen Fakultät

der

Kgl. Bayer. Ludwig-Maximilians-Universität zu München

vorgelegt von

Joseph Hauber,

Medizinalpraktikant aus Arnstorf (Niederbayern).

München 1909.

Kgl. Hof- und Universitäts-Buchdruckerei von Dr. C. Wolf & Sohn.

Ueber das primäre Carcinom der Vagina und seine Behandlung.

(Mit einer Abbildung.)

Inaugural-Dissertation

zur

Erlangung der Doktorwürde

in der

gesamten Medizin

verfasst und einer

Hohen medizinischen Fakultät

der

Kgl. Bayer. Ludwig-Maximilians-Universität zu München

vorgelegt von

Joseph Hauber,

Medizinalpraktikant aus Arnstorf (Niederbayern).

ACAD. LUDD. BAT. BIBL.

München 1909.

Kgl. Hof- und Universitäts-Buchdruckerei von Dr. C. Wolf & Sohn.

Angenommen von der medizinischen Fakultät der Universität München.

Referent: Herr Professor Dr. Döderlein.

Meinen lieben Eltern gewidmet!

Digitized by the Internet Archive
in 2026

https://archive.org/details/IA41548314_0056

Im auffälligen Gegensatze zur ausserordentlichen Häufigkeit des Uteruscarcinoms ist die primäre maligne Degeneration der Vagina äusserst selten. Wenn wir auch für diese Tatsache eine bindende Erklärung nicht zu geben vermögen, so bringt doch ein Vergleich der physiologischen Funktionen beider Teile des Genitalrohrs den gewaltigen Unterschied in ihrer Disposition zur malignen Degeneration unserem Verständnis näher. Im geschlechtsreifen Uterus haben wir eine zwar funktionell fertige Form der Schleimhaut und Muskulatur, in der jedoch latent eine ausserordentliche Wachstums- und Regenerationsfähigkeit liegen bleibt, die auf die verschiedensten Reize hin besonders entsprechend der Menstruation und Gravidität in Entfaltung kommen. In der Vagina hingegen beschränkt sich nach Erreichung der funktionell fertigen Form das aktive Wachstum des Epithels lediglich auf die geringfügige Regeneration der Epitheldecke entsprechend der äusseren Haut, im übrigen spielt sie eine sozusagen passive Rolle in der Physiologie des Genitaltractus. Es ist hier ein analoger Unterschied gegeben wie zwischen Tube und Ovarium; auch bei diesen sehen wir in noch höherem Grade einen gewaltigen Unterschied in der Häufigkeit des Tubencarcinoms zum Krebse des Ovariums.

Einige Statistiken aus der Literatur zeigen uns deutlich die grosse Seltenheit des primären Vaginalcarcinoms.

A. Martin berichtet in seinem Lehrbuch über Frauenkrankheiten, dass auf 2000 gynäkologische Fälle ein primäres Vaginalcarcinom komme, gibt jedoch zu, dass es wahrscheinlich

noch viel seltener sei, vielleicht im Verhältnis von 1:5000. Die Angaben über die Häufigkeit schwanken sehr. Nach Gurlt fanden sich in den drei grossen Wiener Krankenhäusern in den Jahren 1855—1878 bei 7479 weiblichen Personen 4107 mal krebsige Entartung der Genitalien, worauf auf die Vagina allein nur 114 Fälle = 1,5 % entfielen. Im Elisabethkrankenhaus zu Berlin wurden nach Hofmeier in den Jahren 1865—1880 unter 10 000 weiblichen Personen 358 Carcinome konstatiert, darunter war elfmal die Scheide primär betroffen, id est 0,11 % aller Fälle. Die Statistik von Hecht umfasst 13 156 Kranke von den drei Wiener Krankenhäusern auf die Jahre von 1879—1888; darunter fanden sich 7268 Carcinome, von denen 4507 auf das weibliche Geschlecht sich verteilen, exkl. von 935 Mammacarcinomen. Die Vagina war 50mal betroffen = 1,1 % aller Krebsfälle. Schwarz bringt 84 Fälle bei, von 35 807 Patientinnen der Berliner Frauenklinik, in denen die Scheide ein primäres Carcinom aufwies = 0,24 %. In der Hallenser Klinik angestellte Beobachtungen ergaben nach Rohde, dass unter 18 000 Fällen in 0,06 % der Fälle die Scheide primär betroffen war. Heimann erzählt von ca. 20 000 Krebskranken und fand, dass die Vagina in 0,6 % überhaupt und in 1,1 % unter weiblichen Personen allein primär carcinomatös degeneriert war. Pinna Pintor sah unter 999 Carcinomfällen der weiblichen Sexualorgane zehnmal die Scheide in Mitleidenschaft gezogen. In der Greifswalder Klinik wurden in vier Jahren 1873 gynäkologische kranke Frauen behandelt, darunter vier mit primärem Vaginalcarcinom = 0,217 %. Deléviéuleuse bringt von der Strassburger Klinik unter 6585 Kranken nur vier primäre Carcinomfälle der Vagina zusammen = 0,006 %. Nach L. Mayer existiert eine Statistik, nach der unter 266 Fällen von Krebs der weiblichen Genitalien acht primäre Scheidenkrebse gefunden wurden = 3 % der Genitalcarcinome.

Schliesslich ist es interessant zu verfolgen, welche Zahlen durch Sektionen festgestellt wurden. Im Prager anatomischen Institut fand Eppinger, dass unter 3149 Obduktionen, die vom 1. Januar 1868 bis zum 30. Juni 1870 vorgenommen wurden, 202 Krebsfälle bei weiblichen Personen konstatiert wurden, darunter 79 primäre Uterus- und nur drei primäre Vaginalcarcinome = 1,5 %. Gemäss der Totenlisten von Paris gibt Walshe unter 8289 Fällen von Carcinomen beider Geschlechter 3076 der weiblichen Sexualorgane an, die sich folgendermassen verteilen:

Ovarialcarcinom	64
Vulvacarcinom	2
Uteruscarcinom	2996
Vaginalcarcinom	14
	3076

Wir sehen daraus, dass die Angaben noch sehr schwanken und nur darin übereinstimmen, dass das primäre Carcinom der Vagina eine recht seltene Erkrankung darstellt. Auch dieses Carcinom nun ist, wie ja auch alle Krebsformen, eine Krankheit, die vorzugsweise das höhere Alter heimsucht, doch macht sie selbst vor Säuglingen nicht Halt. Am häufigsten scheint das vierte Dezennium betroffen zu sein. Nach Rohde ist es besonders das Dezennium der fünfziger Jahre, doch war auch viermal das jugendliche Alter von 11—20 Jahren befallen. Auch der von Max Beil veröffentlichte Fall ist eine 21jährige ledige Patientin. A. Martin meint, dass das primäre Carcinom der Vagina relativ häufig in jüngeren Jahren auftrete. Nach Winckel stehen die Patientinnen in ein Zwölftel aller Scheidenkrebse in dem Alter von 15—20 Jahren. Guersont beobachtet die in Frage stehende Krankheit bei einem 3½jährigen Mädchen, Breisky bei einem 2jährigen Kinde und Smith gar bei einem Säugling von 14 Monaten.

Johannowsky bekam in der Sammlung des pathologischen Instituts zu Strassburg ein primäres Vaginalcarcinom zu sehen, das einem neun Jahre alten Kinde angehörte. Doch sind das eben Abnormitäten, bei denen man in der Literatur den Verdacht ausgesprochen findet, es möchte sich dort vielleicht um Sarkome gehandelt haben. Aber was die Vaginalcarcinome der Säuglinge und überhaupt die im jugendlichen Alter betrifft, so ist weniger dagegen zu sagen, dass es wahrscheinlich Sarkome sind, als dass sie angeborene Fehlbildungen darstellen, zum Teil vielleicht teratoider Art. Als Gegenstück zu obigen Angaben beobachtete Hirsch die Krankheit bei einer 78jährigen Patientin.

Wie sich der primäre Scheidenkrebs auf die Altersstufen verteilt, zeigen folgende Angaben. Nach Küstner kommen zwischen

15—20 Jahren	2 Personen	41—50 Jahren	4 Personen
21—30 „	2 „	51—60 „	4 „
31—40 „	9 „	61—70 „	1 Person

Die Alterstabelle nach Rohrbach lautet:

15—20 Jahren	2 Personen	41—50 Jahren	4 Personen
21—30 „	4 „	51—60 „	6 „
31—40 „	12 „	61—70 „	1 Person

Nach Kalle:

20—30 Jahren	2 Personen	51—60 Jahren	5 Personen
31—40 „	5 „	61—70 „	3 „
41—50 „	3 „	71—80 „	1 Person

Nach Lossen:

5—15 Jahren	1 Person	41—50 Jahren	5 Personen
16—20 „	1 „	51—60 „	9 „
21—30 „	8 Personen	61—70 „	1 Person
31—40 „	12 „		

Nach Lange:

1—10 Jahren	3 Personen	41—50 Jahren	9 Personen
11—20 „	— „	51—60 „	12 „
21—30 „	4 „	61—70 „	1 Person
31—40 „	16 „	71—80 „	— „

Nach meinen Fällen, die sich auf die Jahre 1898—1909 verteilen, lautet die Tabelle:

21—30 Jahren	keine
31—40 „	3 Personen
41—50 „	2 „
51—60 „	4 „
61—70 „	1 Person
	10 Fälle.

Diese Zusammenstellung zeigt deutlich, dass die Patientinnen, die an einem primären Carcinom der Vagina leiden, meistens ein Alter von 31—40 oder 51—60 Jahren haben. Diese Altersstufen disponieren also entschieden zu dieser Krankheit.

Für eine erbliche Belastung bringt die Literatur nur sehr wenig. Küstner bekam eine 31jährige Frau zu sehen, deren Vater und Grossvater ebenfalls an Carcinom gestorben waren. Ingermann-Amitin und Bernard erwähnen einen ähnlichen Fall. Pocci berichtet über ein primäres Carcinom bei einer Frau, deren Mutter an Uteruscarcinom und deren Vater an Magenkrebs zu Grunde gegangen sind. Bei einer Kranken von meinen Fällen starb die Mutter an Gebärmutterkrebs. Aus diesen vereinzelten Angaben jedoch lassen sich selbstverständlich keinerlei ätiologisch in Betracht kommende Gesichtspunkte gewinnen. Denn auch mit der Annahme der Möglichkeit von verirrten Gewebskeimen als Ausgangspunkt wäre natürlich nur die formale Genese des für das endliche

Carcinom in Betracht kommenden Ausgangsmaterials gegeben, keinesfalls aber die kausale Genese gefördert, da durch die Untersuchungen Robert Meyers speziell für die Genitalorgane nachgewiesen wurde, dass aberriertes Gewebe liegenbleiben und sich völlig differenzieren kann, ohne zu einer Geschwulst zu werden. Es müssten immerhin noch die speziellen Faktoren gesucht werden, die die angenommenen Keime zur Geschwulstentwicklung bringen.

Für die kausale Genese wurde gerade für das Vaginalcarcinom vor allem die Reiztheorie angenommen.

Die Reiztheorie, d. h. die Annahme chemischer und physikalischer Reize als auslösende Ursachen des Carcinoms spielte von jeher in der Ätiologie der malignen Degeneration eine grosse Rolle. Als Beleg für diese Ansicht, die von Virchow und anderen betont wurde, brachte man eine grosse Anzahl von Tatsachen bei, so z. B. das Auftreten des Carcinoms an Körperstellen, die wiederholten traumatischen Insulten ausgesetzt sind, wie die Carcinome der Unterlippen bei Pfeifenrauchern, die der Zunge durch den chronischen Reiz cariöser spitziger Zähne verursacht, die Carcinome der Gallenblase in Anschluss an Steinbildung. Chemisch und physikalisch vielgereizte Stellen sind auch die engen Partien unseres Digestionstraktus. Hieher gehören auch die Carcinome, die sich aus durch chronische Reizungen hervorgerufenen chronisch entzündlichen Zuständen entwickeln, wie z. B. der Paraffinkrebs, der Schornsteinfegerkrebs, der Hautkrebs der Arbeiter in Steinkohlenfabriken u. s. w. Besonders müssen beachtet werden jene Haut-, Schleimhaut- und Drüsencarcinome, die einem chronisch entzündlichen oder geschwürigen Boden entwachsen, so die Magencarcinome in Anschluss an einfache chronische Magengeschwüre, dann als Folge von langsam heilenden Wunden, Geschwüren, Ekzeme u. s. w. ferner die Carcinomentwicklung auf dem Boden chronischer

Endometritis und Salpyngitis. Interesse beansprucht weiterhin die Krebsbildung in Schleimhäuten, bei denen auf Grund chronischer Entzündungszustände eine Metaplasie des Epithels eingetreten war.

Die Vagina nun ist ein Ort, der mancherlei Insulten ausgesetzt ist. An der hinteren Wand der Scheide fliessen Sekrete ab, die einen Reiz ausüben können, an ihr scheuert die Portio und bei Masturbation wird sie am meisten beleidigt. Die hintere Wand wird bei der Geburt am meisten ausgedehnt und hat eine Zeitlang die volle Wucht der Wehen auszuhalten. Sie wird speziell oft in Mitleidenschaft gezogen z. B. beim Vorbeirücken von harten Kotmassen, beim Coitus, durch das ständige Darauflasten des Uterus. Durch unrichtig sitzende Pessare werden an der hinteren Wand Substanzverluste gesetzt, auf deren Boden sich manchmal ein Carcinom entwickelt hat. Hegar berichtet über zwei Fälle. Funke sah ein grosses Cancroid der Vagina, das infolge von Pessardruck entstanden war. A. Mayer erzählt von einer 60jährigen Patientin, bei der sich aus gutartigen Druckerosionen ein Krebs der hinteren Scheidenwand gebildet hat. Delévieleuse stellt neun Fälle zusammen, wo Pessardruck mit ein ätiologisches Moment bei der Entstehung der malignen Degeneration gewesen sein soll. Diese Fälle sind es, die zu denken geben würden, wenn es nicht auch solche gäbe, bei denen das Pessar richtig oder unrichtig sitzend jahrzehntelang gelegen hat, ohne Schaden anzurichten. Neugebauer berichtet über 330 Fälle, bei denen das Pessar jahre-, sogar jahrzehntelang gelegen hat, oder wo Fremdkörper in der Vagina gesteckt waren und lange Zeit darin verborgen blieben. Unter diesen Fällen fand er nur neunmal ein primäres Carcinom der Scheide. In der Sitzung der Gesellschaft für Geburtshilfe und Gynäkologie zu Leipzig demonstrierte am 17. November 1902 Füth ein Pessar, das 30 Jahre lang in

der Scheide einer Frau gelegen hatte. Es wurde die ganze Zeit niemals entfernt, trotzdem war die Vagina bis auf eine Schleimhautrötung gänzlich intakt. Man ist also einerseits in der Lage, in dieser Frage Material für und dagegen beizubringen, anderseits geben uns auch die angeführten Momente und Traumata unter keinen Umständen eine Erklärung für das besondere maligne Wachstum. Denn wenn wirklich Traumata ernstlich in Betracht zu ziehen wären, so müssten im Gegensatz zur tatsächlichen Seltenheit gerade die Vaginalcarcinome ungleich häufiger sein. Ähnliches gilt für die Annahme, dass häufige Schwangerschaft ein ätiologisches Moment bilden soll. Richtig ist es, dass es vielfach Frauen sind, die mehrfach geboren haben. Bei meinen zehn Fällen finde ich achtmal in der Anamnese mehrfache Schwangerschaften. Gusserov bestreitet ganz entschieden, dass „Gravidität und exzessive Fruchtbarkeit“ eine besondere Rolle bei der Entstehung des Vaginalcarcinoms bilden.

Wenn die Irritationstheorie richtig wäre, dann wäre es genug auffallend, warum der Prolaps der Vagina nicht häufiger mit Carcinomen vergesellschaftet ist. Die von Rohde angeführten 127 Fälle zeigen nur fünfmal einen Prolaps der Vagina kompliziert durch Krebs. Pizold veröffentlichte 1889 den ersten Fall von Vaginalcarcinom bei Prolaps. Meine Krankengeschichten zeigen zwei Fälle nach dieser Richtung hin. All diese Tatsachen aber sind kein Beweis, wie schon erwähnt, für die Entstehung des Carcinoms, und deshalb wird immer nach neuen Gesichtspunkten gesucht, um sich das Carcinom zu erklären. Wir kennen zwar verschiedene Möglichkeiten, die bei der Entstehung des Carcinoms eine Rolle spielen können, aber wir sind noch immer weit entfernt, mit irgend einer der bestehenden Theorien eine einwandsfreie Beantwortung der Ätiologie des Carcinoms geben zu können.

Was die Anatomie des primären Vaginalcarcinoms betrifft,

so ist der Lieblingssitz, wie schon erwähnt, die hintere Scheidenwand. Die Prädilektionsstelle ist dicht unterhalb des Scheidenansatzes an die Portio vaginalis. Von 18 Fällen, die Olshausen bringt, sass 13 mal die Degeneration an der hinteren Wand. Nach Rohde war 71 mal die hintere, 23 mal die vordere und 13 mal die seitliche Wand befallen; 16 mal war die Vagina ringförmig carcinomatös verändert. Delévieleuse sah 76 mal die hintere, 25 mal die vordere, 13 mal die seitliche Wand und 20 mal die ganze Scheide betroffen, also ganz ähnlich obiger Angabe. Unter 34 Fällen, die Lossen zusammenstellte, sass die maligne Veränderung 27 mal an der hinteren, 5 mal an der vorderen und 2 mal an der seitlichen Wand. Lange führt 1896 40 Fälle an. Das Carcinom konnte 7 mal an der vorderen und 33 mal an der hinteren Wand konstatiert werden. Unter diesen 33 Carcinomen war 16 mal im allgemeinen als Sitz der Veränderung die hintere Wand bezeichnet, während 15 mal speziell das obere Drittel und 2 mal das mittlere Drittel als Krankheitsherd angegeben wurde. Es geht aus diesen Angaben mit Deutlichkeit der Lieblingssitz des malignen Tumors hervor.

Pathologisch-anatomisch können wir zwei Hauptformen unterscheiden:

1. die flächenhafte Infiltration
2. das papilläre Cancroid.

Olshausen bemerkt aber, dass es sich schwer entscheiden liesse, ob die eine Form etwa nicht aus der anderen hervorginge, oder ob es sich wirklich um zwei gänzlich verschiedene Veränderungen handle. Wie dem auch sei, jedenfalls begegnet uns das papilläre Cancroid ungleich häufiger, hat blumenkohl- oder doldenähnliche Form mit gröberer oder feinerer Lappung an der Oberfläche. Die Geschwülste sitzen entweder halbkugelig oder mit breiter Basis auf; späterhin zerfallen durch degenerative Prozesse die zentralen Teile, wo-

durch ein Ulcus elevatum resultiert mit stark infiltrierten Rändern, die mehr bogenförmig als gezackt sind. Die erste Form der flächenhaften Infiltration, die ringförmig breite Strecken, die Schleimhaut und Submucosa durchsetzend, befällt, zeigt einmal mehr medullären, das andermal mehr cirrhösen Charakter und verwandelt so die Vagina oft in ein steifes Rohr. An der Schnittfläche des Tumors erkennt man einen derblappigen Bau, öfters aber erscheint sie gleichmässig glasig. Drückt man auf die Geschwulst, so entleert sich manchmal eine zapfenähnliche schmierige Masse. Je nach dem Gefäss- oder Zellreichtum richtet sich die Konsistenz des Carcinoms. Durch einen grossen Gefässreichtum kann der Tumor direkt cavernösen Charakter annehmen. Bodwin führt einen Fall an, wo das schwammartige Carcinom die Eigenschaft der Erektilität zeigte.

Mikroskopisch unterscheidet sich der primäre Scheidenkrebs nur wenig vom Portiocarcinom. Beim Vaginalcarcinom sind die bindegewebigen Septa etwas mehr entwickelt wie dort. Der Krebs hat sich bisher immer als reiner Epithelkrebs von gross- und kleinalveolärem Bau gezeigt. Die Epithelzellen, die man findet, sind in der Mehrzahl platt. Nester und zahlreiche Zellzapfen mit schönen Carcinomzellen bekommt man zu Gesichte, mit häufigen Kernteilungsfiguren. Im Bindegewebe konstatiert man meist mehr oder minder eine Infiltration kleinzelliger Art. Cancroidperlen sind selten. Öfters sieht man im Präparate allerorts homogen gefärbte Stellen, die durch Ausbleiben der Kernfärbung infolge von Nekrobiose zu erklären sind.

Das Carcinom der Vagina geht entweder von dem Scheidenepithel aus, oder aber von Cystenbildungen und Drüsen. Gibt es Drüsen in der Vagina? Darüber gibt uns Veit Aufschluss. Er hat sich die Mühe genommen und 30 Vaginen daraufhin untersucht, und kommt zur Ansicht, dass

Talgdrüsen in unmittelbarer Nähe des Introitus und im Fornix vorkämen, aber nur selten. Er betrachtet diese Erscheinung als eine Art Verschiebung der Grenzen der Vulva gegen die Vaginalhaut. Andere drüsenähnliche Formen hält er für Epitheleinsenkungen, die immer vom Plattenepithel ausgekleidet seien. Solche Krypten bilden sich „indem kleine, den Papillen aufsitzende Epithelwärzchen sich gegeneinander neigen und verkleben. Diese Gebilde können eventuell, ohne selbst Drüsen zu sein, unter Umständen Funktionen übernehmen, die einer Drüse zukommt."

Zur Erklärung von Talgdrüsen in der Vagina setzt also Veit voraus, dass das Vestibularepithel mesodermaler Herkunft, durch den Introitus vaginae also von innen in die Vagina hineingezogen würde. Robert Meyer aber erscheint dies sehr bedenklich, da erst am Ende des Fötallebens das Entoderm des Vestibulums von dem Ektoderm verdrängt wird und infolgedessen die Nymphen wenigstens an ihrer inneren Fläche erst im post fötalen Leben Talgdrüsen erhalten. Robert Meyer erwähnt einen Fall, in dem die Vagina wegen Verdacht auf maligne Neubildung exstirpiert wurde. Die ganze Vagina war nämlich allseitig mit Knötchen besetzt. Mikroskopisch zeigte sich aber, dass das Plattenepithel sich in die Tiefe senkte, um dort Schläuche und Cysten mit kubischem oder cylindrischem Epithel zu bilden. Es erwies sich also die Veränderung als diffuse Adenofibromatose. Es scheint ausser Frage, dass das Epithel der erwachsenen Vagina Schleimdrüsen bilden kann. Robert Meyer sagt, jede Vagina könne unter bestimmten pathologischen Bedingungen mit Schleimdrüsenbildung reagieren, so gut wie andere Schleimhäute, welche keine Drüsen in der Phylogenese aufzuweisen haben. Er hat Schleimdrüsen und Cysten in der Vagina teils mit dem Plattenepithel zusammenhängend, teils auch isoliert demonstriert. Deren Herkunft ist schwer zu bestimmen.

Vielleicht können sie als Versprengungen von Sinusepithel aufgefasst werden.

Was die Lymphgefässverbindungen der Scheide anbetrifft, so sind sie äusserst reichlich und allseitig und bilden wohl den Hauptgrund für die grosse Seltenheit von Dauerheilungen. Der Abfluss der Lymphgefässe findet nach drei Richtungen hin statt. Die Lymphe der unteren Gefässe in der Umgebung des Orificium vaginae strömt in die oberen inneren Inguinaldrüsen, und ein Teil sogar in die Beckendrüsen. Die mittleren Lymphgefässe ziehen zu den Glandulae hypogastricae, die oberen Lymphbahnen stehen mit denen des Cervix uteri ebenfalls mit den Glandulae hypogastricae in Verbindung, besonders aber mit Drüsen, die an der Abgangsstelle der Arteria uterina von der Arteria hypogastrica gelegen sind. Die Lymphgefässe in der Umgebung des Mastdarms ziehen zu den Glandulae haemorroidales superiores et mesorectalos.

Leider sind bei unserer Erkrankung nur zu frühzeitig die regionären Lymphdrüsen in Mitleidenschaft gezogen. Die bindegewebige Verbindung zwischen Vagina einerseits und Blase und Rektum andererseits wird nur allzu kurze Zeit geschont. Sobald die zuletzt genannten Organe von der Krankheit ergriffen werden, sind eigentlich die Kranken rettungslos verloren. Die starke Muskulatur des Uterus ist längere Zeit imstande, gegen das Umsichgreifen des Feindes als Barriere zu funktionieren, die schwache Muskulatur der Scheide aber kann nicht diesen Widerstand leisten, daher werden verhältnismässig schnell die umliegenden Lymphapparate affiziert. Entsprechend der Häufigkeit des Carcinoms an der hinteren Vaginalwand wird öfters das Rektum als die Blase mitergriffen. Ist die Blase von dem Neoplasma betroffen, so kann es z. B. durch Kompression der Ureteren in ihrem unteren Abschnitte zu Hydronephrose kommen. In vorgeschrittenen Fällen findet sich nicht selten das ganze

Beckenbindegewebe mit der Neubildung zu einem grossen Paket verschmolzen. Die Vulva kann mitergriffen werden, obschon hierüber dann geteilte Meinungen laut würden, ob das Carcinom dann noch als primär zu betrachten wäre. Die hintere Lippe der Portio kann eine Kontaktinfektion erfahren, besonders wenn das Neoplasma sich durch rasches Wachstum auszeichnet. Ingermann-Amitin erzählt einen Fall von primärem Scheidenkrebs, der sich auf die ganze hintere Wand erstreckte, ohne die Portio zu erreichen. Nach 19 Tagen jedoch konnte man konstatieren, dass die hintere Portiolippe an der dem Scheidengewölbe zugewandten Seite von dem malignen Tumor affiziert wurde. Die vordere Muttermundslippe blieb frei. Sonderbar ist es, dass nach Rohde der Uterus sich in den meisten Fällen auch wenn schon die ganze Vagina, das Beckenbindegewebe, die Blase und der Mastdarm erkrankt sind, als durchaus intakt erweist. Metastasen in anderen Organen als bisher erwähnt, sind relativ selten. In dem Falle von Hermann und in dem zweiten von Seyffert brachte die Obduktion ausser einem Vaginalcarcinom ein Ovarialcarcinom und Metastasen in der Leber zutage. In einem Fall von Boissier sollen sich nach Bernard Metastasen in Pleura, Perikard, Lunge, Nieren, Leber, Sternum und Rippen gefunden haben. Bruckner und Hegar haben allgemeine Carcinose beobachtet.

Bei der allseitigen Kommunikation des Lymphdrüsenapparates der Vagina darf es uns nicht wundern, wenn die krebsige Infiltration der regionären Lymphdrüsen mit einer gewissen Gesetzmässigkeit stattfindet. Sitzt das Neoplasma im unteren Drittel der Vagina, so sind die Inguinaldrüsen geschwellt, sind die oberen zwei Drittel ergriffen, so werden die retroperitonealen Drüsen in Mitleidenschaft gezogen werden. Man findet daher bei Vaginalcarcinomen in den Krankengeschichten öfters die Bemerkung: Inguinaldrüsen frei; weil

eben in den meisten Fällen das Carcinom im oberen und mittleren Drittel der Scheide sitzt.

Was die Diagnose des primären Scheidenkrebses anlangt, so ist sie nicht allzuschwer. Der eingehende Finger findet im Anfangsstadium eine unebene Stelle mit aufgeworfenen knotigen Rändern, mit der Neigung abzubröckeln und leicht zu bluten. Besonders muss auf die Nachbarschaft geachtet werden, auf Rektum, Blase, Urethra, Portio und Uterus. Mittels des Speculums erkennt man ein kraterförmiges Geschwür mit wallartigem Rande und schmierigem Grunde. Die maligne Degeneration könnte verwechselt werden mit Fibromyomen, Condylomen, Sarkomen und bei ulcerierten Stellen mit Tuberkulose und Lues. Die letzteren Krankheiten sind imstande, ähnliche degenerative Prozesse mit Auf- und Abbau und Durchbrüche in Nachbarorgane zu bilden. Bei Syphilis jedoch ist immer die Vulva mitergriffen und erst von ihr aus schreitet der Prozess in die Vagina vor. Bei Verdacht auf Lues wird man immer die Anamnese zu Hilfe ziehen und nie die allgemeine Untersuchung versäumen. Ist das Ulcus molle und durum in der Vulva und auch der Portio nichts Seltenes, so bestreiten gerade manche Syphilidologen, dass diese Geschwüre in der Vagina vorkämen. v. Herff jedoch hat einmal einen weichen Schanker an der hinteren Scheidenwand bei einer Gravida gesehen. Primäre Tuberkulose der Scheide ist so selten, dass sie bereits beinahe differentialdiagnostisch von der Betrachtung ausscheiden kann. Olshausen hat mit Sicherheit eine Tuberkulose der Scheide beobachtet. Dabei aber ist immer auch der Uterus und die Vulva tuberkulös erkrankt. Schwierigkeiten in der Diagnose bilden leicht jene Fälle, wo sich durch Entzündungsvorgänge in der Umgebung des Krebses eine Scheidenstenose gebildet hat, so dass sich das Carcinom dahinter versteckt halten kann. Erst eine dringend vorgenommene Untersuchung bringt dann die Über-

raschung zutage. Ist man in der Diagnose nicht fest, so kratze man Gewebsfetzen ab und untersuche diese Bestandteile mikroskopisch. Jedoch ist es auch öfters mit dem Mikroskope schwer, klar zu sehen. Ein geübter Gynäkologe sagt Veit, kann mit dem blossen Auge das Vaginalcarcinom manchmal besser diagnostizieren, als mit dem Mikroskope. Es ist von Wichtigkeit, das primäre und sekundäre Vaginalcarcinom als zwei verschiedene Sachen zu betrachten.

Ingerman-Amitin meint, dass das sekundäre Scheidencarcinom nie den Scheideneingang erreicht. Deshalb müsste jedes Vaginalcarcinom, das nahe an den Scheideneingang heranreicht, als primäres Carcinom aufgefasst werden, selbst wenn die Portio schon vollständig destruiert vorgefunden wird. Das Hauptaugenmerk wird man der Portio als Mittelglied zwischen Uterus und Scheide zuwenden müssen. Von einem primären Krebs der Scheide wird man mit Recht sprechen dürfen, wenn nur auf der dem Scheidengewölbe zugekehrten Portiolippe Ulcerationen sind, die mit einem Geschwür der Scheide irgendwie in Zusammenhang zu bringen sind. Dagegen wird man in der Diagnose schwanken müssen, sobald der äussere Muttermund in toto oder schon der Cervicalkanal erkrankt sind. Wie lange übrigens die Portio bei primärem Scheidenkrebs widerstehen kann, zeigt der Fall von Torrgler, wo das Scheidengewölbe ringsum von bröckligen carcinomatösen Massen besetzt war und bei der mikroskopischen Untersuchung die Portio sich als vollkommen gesund erwies. In dem Fall von Lange war es ähnlich. Kommt ein Carcinom auf dem Wege des Bindegewebes der Basis des Ligamentum latum nahe an die Scheide hin, und bricht hier durch, so dürfte es schwer zu entscheiden sein, ob ein primäres oder sekundäres Vaginalcarcinom gegeben ist.

Im Anfangsstadium bekommt der Arzt die in Frage stehende Krankheit selten zu Gesichte. Es hängt dies damit

zusammen, dass der Scheidenkrebs erst spät Symptome macht, welche die Trägerin auf eine Erkrankung hinweisen und sie zum Arzte führt. Das primäre Vaginalcarcinom meldet sich gewöhnlich durch Blutungen aus der Scheide an (insbesonders nach Cohabitationen), die in unregelmässigen Zwischenräumen plötzlich und reichlich oder spärlich und dann mehr kontinuierlich sich einstellen. Hauptsächlich ist dies der Fall beim papillären Cancroid. Als Ursache der Blutung kann spontaner Zerfall eines Teiles der Neubildung und Arrosionen von Gefässtämmchen angegeben werden, oder direkt ein Trauma wie z. B. stürmische Cohabitation, Einführung von Instrumenten u. dergl. mehr. Zu diesem ersten Warnungszeichen gesellt sich öfters ein fleischwasserähnlicher Ausfluss, der hier nicht so schnell übelriechend und eitrig wird als beim Uteruscarcinom. Auch bei diesem Symptom muss Neigung zum Zerfall des Neoplasmas angenommen werden. Erst allmählich wird der Ausfluss übelriechend und Schmerzen fehlen leider zunächst gänzlich. In nur wenigen Anamnesen findet sich Schmerz als Anfangssymptom der Erkrankung verzeichnet und wenn, dann sind es meistens Schmerzen im Mastdarm, die hauptsächlich während und nach der Defäkation, weniger in der Ruhe sich einstellen. In den Fällen von Hermann und Arnold trat der Schmerz bei einer körperlichen Anstrengung auf. Lymanns Patientin gab als erstes Symptom Schmerzen in der Hüfte und in der Scheide an. Eine Kranke von Kleinhaus litt an fortwährenden heftigen Schmerzen, die sie in den Mastdarm verlegte. Sind nun somit die Schmerzen am Anfang der Erkrankung leider selten, so treten sie regelmässig auf, sobald das Carcinom in das Beckenbindegewebe vorgedrungen ist, also zu einer Zeit, wo der Krebs für eine Dauerheilung bereits zu weit vorgeschritten ist, und darin liegt der hauptsächlichste Grund der schlechten Prognose unserer Erkrankung. Ist das Beckenbindegewebe

affiziert, so treten Schmerzen auf, die meist einen lanzinierenden Charakter tragen, die dann geradezu oft unausstehlich intensiv werden können. Deléviéleuse berichtet von einer Kranken, die derartig von Schmerzen im After und Unterleib gepeinigt wurde, dass ihr wiederholt grössere Morphiumdosen verabreicht werden mussten. Andere Kranke klagen neben Schmerzen über hartnäckige Obstipation. Winckel führt als Symptom noch den Juckreiz in den Genitalien hinzu. Ein sonderbares Gefühl von Zerren und Drängen nach abwärts ist manchmal nicht unwesentlich und öfters das einzige Zeichen einer bestehenden Gefahr. Je nach dem Fortschreiten des Carcinoms gegen die Blase oder das Rektum werden natürlich die Krankheitserscheinungen von den betreffenden Organen im Vordergrund stehen. Bei dem weiteren Umsichgreifen der Degeneration in Blase oder Mastdarm bilden sich Blasenscheiden- oder häufiger Scheidenmastdarmfistel, was zum Abgang von Urin und Kot durch die Scheide führt.

Die Prognose des primären Vaginalcarcinoms ist nach übereinstimmenden Ergebnissen sämtlicher Statistiken eine äusserst ungünstige, besonders ungünstig bei der eventuellen Kombination mit Gravidität. Dr. Peters sagt, dass die Scheidenkrebse in Prognose und Radikalheilung jenem Portiocarcinomen gleichgestellt werden müssen, die schon auf das Scheidengewölbe übergegriffen und jenen Cervixcarcinomen, die schon die Cervixwand durchbrochen haben. Gussenbauer hat unumstösslich und mit grosser Genauigkeit nachgewiesen, dass die Infektion der regionären Lymphdrüsen so frühzeitig eintritt, dass wir oft mit den uns zu Gebote stehenden Untersuchungshilfsmitteln die bereits erfolgte Lymphdrüseninfektion nicht nachweisen können; daher die schlechten Resultate der Operation. In all den operierten Fällen sieht man gewöhnlich 12—18 Monate nachher ein Recidiv sich einstellen. v. Rohdes fünf Fällen starben drei, nachdem sie

wegen Scheidenkrebs operiert waren. Kröning berichtet einen Fall, bei dem Kranke fünf Jahre recidivfrei blieb. Ein von Olshausen operiertes Scheidencarcinom blieb zwei Jahre vier Monate, eine Patientin, von Lauenstein veröffentlicht, dreieinhalb Jahre verschont von der Wiedererkrankung. Bei letzterem Fall stellte sich das Recidiv am Uterus ein, der in toto entfernt wurde, worauf weitere drei Jahre vergingen, ohne dass sich das Carcinom wieder meldete. Traurig sind jene Berichte, aus denen man erfährt, dass das Leiden begrenzt war, also ohne affiziertem Beckenbindegewebe mit freier Portio und freien Lymphbahnen, und dennoch blieben Recidive nach der Operation nicht aus. Dies zeigt uns zur Genüge den Ernst der Situation. Interessant ist eine Krankengeschichte einer Patientin von Herff, die sich drei Jahre nach der Operation noch sehr wohl fühlte und sich gesunden Aussehens erfreute, und die sich sogar über Zunehmen des Gewichts beklagte.

Ob Spontanheilungen des primären Vaginalcarcinoms vorkommen, ist nicht verbürgt. Von Klob und von Veit erfahren wir Fälle solcher Art, wenn es sich wirklich dort um Carcinome gehandelt hat. Bleiben die Kranken unbehandelt, so gehen sie meist schon innerhalb von 1—$1^1/_2$ Jahren nach den ersten Symptomen zu Grunde.

Die Therapie des primären Vaginalcarcinoms kann, solange wir noch keine ätiologische Carcinombehandlung kennen, wie bei allen Carcinomen nur eine rein chirurgische sein. Sie muss dahingehen, alles Carcinomatöse nach Möglichkeit mit dem zugehörigen Bindegewebe und den affizierten Drüsen radikal zu entfernen. Es ist Pflicht jedes Operateurs, die Impfinfektion während des chirurgischen Eingriffes womöglich ganz zu verhüten. Ist das Carcinom impfbar? Viele hervorragende Pathologen bestreiten die Impfbarkeit des Carcinoms. Ein Krebs sei noch niemals überimpft, sondern nur „auf-

gepfropft“ worden, „wie ein Edelreis auf den Stamm des wilden Sprösslings“. In der Theorie ist ein Impfrecidiv als möglich anzunehmen, wenngleich noch niemand ein solches gesehen hat. Man verwechselt wohl die Ausdrücke, es sind keine Impfrecidive, sagt v. Herff, es sind Implantationsrecidive. Wie dem auch sei, es gilt dem Operateur als Regel, möglichst radikal, möglichst im Gesunden vorzugehen. Leider aber ist es unmöglich zu entscheiden, wenn wir makroskopisch im Gesunden arbeiten, ob wir dann dies in Wirklichkeit tun. Das liesse sich nur mit dem Mikroskope entscheiden. Das Ziel des Arztes muss sein, die Kranken wieder erwerbsfähig zu machen, mag die Rolle der Operierten im Leben nachher noch so bescheiden sein, sie sollen arbeitsfähig hergestellt werden.

Der Hauptsache nach stehen uns drei Wege zum operativen Eingriffe zu Gebote:

1. der vaginale,
2. der perineale und
3. der sacrale Weg.

Nach Schröders Lehrbuch umschnitt man den malignen Tumor 1 cm von seinem Rande entfernt und löste ihn stumpf von unten her sich weiter arbeitend los. 1878 gibt Schröder selbst an, dass es vorteilhafter sei, das Carcinom von oben her abzuschälen. Die Wundfläche wird kräftig und ausgiebig mit Ferrum candens behandelt und mit Jodoformgaze fest tamponiert. Die Portio wird mitamputiert, wenn sie ebenfalls erkrankt ist. Bei 94,44% aller Kranken, die nach dieser Methode operiert wurden, kamen, soweit die Beobachtungen reichen, Recidive nach. Durch diese schlechten Resultate angespornt, hat Olshausen 1895 in einer Arbeit ein Verfahren gelehrt, das fordert, wenn möglich den grössten Teil der Scheide in toto zu entfernen. Man nennt dies die perineale oder pararectale Methode. Der Damm wird der

Quere nach gespalten, wenn nötig sogar von einem Tuber ischii bis zum andern, dann arbeitet man sich stumpf zwischen Vagina und Rektum bis zum Douglas durch. Ein Assistent befindet sich mit dem Finger in dem Mastdarm, wodurch eine Verletzung des Rektums vermieden werden kann. Die seitlichen Scheidenwände werden etwas abpräpariert, sobald der Uterus nicht mitentfernt werden soll. Die Vagina wird hoch oben im Gesunden abgeschnitten und nun wird die vordere Vaginalwand mittels Scherenschnitte abpräpariert. Bei grossen Tumoren und wenn die Scheide stark verengt ist, spaltet man die Vagina bis zur Neubildung hin in sagittaler Richtung. Soll der Uterus in das Bereich der Operation gezogen werden, so wird am hinteren Douglas das Peritoneum eröffnet, der Uterus nach hinten gestülpt und von den Adnexen befreit. An der Grenze des abgelösten Teiles schneidet man mit der Schere die Vagina durch und entfernt somit die carcinomatösen Teile. Ganz zuletzt kommt die Abpräparierung der Cervix von der Blase.

Bald nach Olshausen zeigte uns Dührssen ein Verfahren der Operationstechnik. Es hat den Vorteil, dass ein guter Überblick des Krankheitsgebietes geschaffen wird und dass man den erkrankten Teilen genügend beikommen kann. Er macht die sogen. tiefe Scheidendammincision, die sich vom Scheidengewölbe bis zum Frenulum und weiter am Damm bis hinter die Verbindungslinie des Anus mit dem Tuber ischii erstreckt: seitliche Scheidendammincision auf der gesunden Seite. Die Cervix wird hoch amputiert und zusammenhängend mit der Scheide herausgenommen. Dadurch soll eine Überimpfung des Carcinoms umgangen werden.

Dührssen ähnlich operierte Thorn; auch er benützte die Scheidendammincision, jedoch auf der erkrankten Seite. Es fehlte natürlich nicht an Autoren, die aus der Olshausenschen und Dührssenschen Operationsmethode neue

Modifikationen ersonnen haben, ohne eine wesentliche Neuerung in der Art zu schaffen. Doch kam man immer mehr zur Ansicht, dass der Uterus auf jeden Fall immer mit entfernt werden müsse, kurz: man wollte möglichst radikal vorgehen.

Kraske gab eine gute Methode an, das Rektum auf sacralem Wege wenn nötig zu exstirpieren, die darin bestand, dass das Steissbein und das Os sacrum teilweise resiziert wurden. Diesen Angaben entsprechend finden wir die sacrale Operationstechnik des primären Varginalcarcinoms im Lehrbuch von Fritsch angegeben. Dr. Vinzenz Johannowsky operierte nach dieser Methode ein die Scheide ringförmig ausfüllendes Vaginalcarcinom. Er ist von der Technik begeistert und hebt als Vorteil hervor, dass man nach der Knochenoperation die Scheide und das Rektum mit dem Auge verfolgbar in schöner Weise frei präparieren kann, wodurch sich gut eine Verletzung des Mastdarms vermeiden lasse. Die Blutstillung kann prompt und bequem besorgt werden. Wenn Kröning der Sacralmethode vorwirft, dass die Knochenresektion ein zu grosser chirurgischer Eingriff sei, dass weiterhin die von der Patientin dabei einzunehmende Seitenbauchlage während der Operation nachträglich von den Kranken unangenehm empfunden werde, so konnte speziell Johannowsky letzteres nicht bestätigen. Er ist sogar der Meinung, dass die Enucleation des Steissbeins und die Resektion des unteren Teils des Kreuzbeins keineswegs die an und für sich traurige Prognose noch mehr gefährden.

Das radikalste Verfahren aber, das wir kennen, hat Klien angegeben. Der Autor bezeichnet es als Notwendigkeit, die Resektion des Rektums in ausgiebigster Weise und die Anlegung eines Anus präternaturalis bei Scheidencarcinomen vorzunehmen, die im oberen Drittel sitzen. Für tiefersitzende Scheidenkrebse, besonders wenn der Uterus nicht entfernt werden muss, hat Lauenstein ein Verfahren angegeben.

Er legt einen künstlichen After an, danach kann das distale Stück des Mastdarms gut mit Spülungen desinfiziert werden. Er benutzt dann eine tiefe Scheidendammincision nach dem Tuber ischii der erkrankten Seite. Auf stumpfem Wege werden dann beiderseits Rektum und Vagina lospräpariert und im Gesunden über dem Carcinom losgetrennt. Die vordere Vaginalwand wird an der Durchtrennungsstelle mit der hinteren Rektalwand vereinigt, wodurch gleichzeitig der Douglassche Raum geschlossen wird. Die Naht wird nach abwärtshin fortgeführt und alsdann erfolgt die Austamponierung der Wunde. Durch die cloakenähnliche zurückbleibende Höhle kann das Menstrualblut abfliessen, wenn der Uterus noch erhalten wurde. Die Kotentleerung besorgt der künstliche After.

Eine weitere Operationsmethode hat Mackenrot angegeben. Er benötigt zu diesem Zwecke 2—3 über einer Gasflamme glühend gemachte Eisen mit verschiedenen dicken Köpfen, bei denen scharfe Kanten bestehen, die schneidende Flächen ersetzen. Nun beginnt seine Igniexstirpation. Er geht mit diesen Instrumenten solange statt des Messers vor, als sich noch etwas Carcinomatöses im Körper entdecken lässt. In keinem Falle der nach ihm Operierten sollen in der Narbe sich Recidive gezeigt haben.

Bei allen Operationsmethoden aber, wie sie auch seien, fordert Krönig die zirkuläre Resektion eines Mastdarmstückes, besonders wenn die hintere Scheidenwand maligne entartet ist. Denn nur allzu früh seien das paravaginale und pararektale Gewebe infiziert, was ja in Anbetracht der zwischen Scheide und Peripherie des Mastdarms in besonders inniger Weise bestehenden Lymphverbindung nach seiner Meinung nicht zu verwundern wäre. Jedoch hat Waldeyer gezeigt, dass die Lymphverbindungen zwischen Collum und Scheide viel bedeutender seien als zwischen dieser und dem

Rektum. Auf Grund dieser Tatsache stellt Menge eine andere Forderung an den Operateur, dass er nämlich immer beim primären Vaginalcarcinom mindestens den unteren Uterusabschnitt mitentfernen müsse. In der Greifswalder Klinik wird stets so operiert, dass, wenn der Krebs im unteren Drittel der Scheide seinen Sitz hat, auf vaginalem, wenn er aber die oberen zwei Drittel der Vagina ergriffen hat, auf abdominellem Wege operiert wird. Dadurch können die retroperitonealen Lymphdrüsen mitentfernt werden.

1899 behandelt Amann jun. eine 53jährige Patientin, bei der die Vaginalschleimhaut an verschiedenen Stellen knollig verdickt war und besonders in der Umgebung der Urethra das Carcinom stark entwickelt erschien. Nebenbei hatte sie ein Myom des Uterus und beiderseitige Ovarialtumoren. Amann durchschnitt mit dem Thermokauter im Bereiche der Vulva den Introitus vaginae zugleich mit dem veränderten Teile des Orificium externum urethrae und machte noch einen gegen das Tuber ischii sinistri hin verlaufende Incision, um zunächst die linke Seite des Vaginalschlauches von aussen her hoch hinauf freilegen zu können. Von hier aus konnte er, hoch oben beginnend, die Blasen- und Rektumwand vollkommen von der Vagina abpräparien; so gelangte er erst später an die kitzlige Stelle der Urethralveränderungen. Allmählich konnte die Vagina uneröffnet tiefer gezogen werden. Unter Unterbindung der zuführenden Gefässe wurde sie hoch hinauf aus der Umgebung befreit; jetzt erst konnte man das Peritoneum in der Excavatio vesico uterina eröffnen und den Uterus samt seinen Adnexen entfernen. Die Peritonealöffnung wurde mittels feinster Seide durch eine Tabaksbeutelnaht geschlossen. Amann vereinigte die seitlichen Teile des Beckenbodens vor dem Rektum durch einige Katgutnähte; dann schloss sich eine Drainage mit Jodoformgaze an.

Der grösste Vorteil dieser Operationsmethode besteht

darin, dass das Ablösen der Blase und Vagina, von oben beginnend, leichter sich gestaltet, als wenn man vom Peritoneum aus die Ablösung vorzunehmen hätte. Die Ureteren können leichter herauspräpariert werden und nach deren Beiseiteschiebung gelingt die Entfernung eines grösseren Stückes vom Parametrium bequem.

In der V. Sitzung der gynäkologischen Gesellschaft im Mai des Jahres 1901 zeigte Kleinhans von Prag ein Präparat eines primären Scheidencarcinoms, das im oberen Drittel an der hinteren Wand sass und die hintere Muttermundslippe und die vordere Mastdarmwand schon mitergriffen hatte. Kleinhans und Schloffer-Prag zusammen gingen folgendermassen vor: Sie bearbeiteten gründlich das carcinomatöse Gewebe mit dem scharfen Löffel und verschorften es, dann wurden die unteren Scheidenpartien mit dem Paquelin umschnitten. Nun gingen sie stumpf zwischen Blase und vorderer Scheidenwand vor bis zur Plica vesico uterina. Diese wurde geöffnet und der Uterus mit Adnexen vorgezogen, die Ligamenta infundibulo pelvica abgeklemmt und abgetrennt. Die Klemmen blieben vorerst liegen. Daran fügten sie einen paravaginalen Hilfsschnitt bis zum Steissbein reichend. Letzteres wurde reseziert, um bei der Freilegung des Mastdarms nicht gehindert zu sein. Ist der Mastdarm genügend unterminiert, so werden die Parametrien rechts und links in Klemmen gefasst und durchtrennt. Jetzt wird das Rektum kräftig angezogen und es erfolgt nach Durchtrennung des Peritoneums ca. 2 cm über dem Douglas an dieser Stelle die Abklemmung des Rektums. Das nämliche wiederholt sich nach stumpfer Freipräparierung der untersten Mastdarmpartie von der Scheide, 3 cm oberhalb des Sphincter ani. Etwa 3 cm über dem Sphincter in der Höhe des Douglasbodens wird der Mastdarm quer durchtrennt und somit ein ca. 7 cm langes Mastdarmstück in Zusammenhang

mit der Vagina und Uterus entfernt. Nach 48 Stunden wurden die Klemmen abgenommen, nachdem vorher die Wunden gut austamponiert wurden. Kleinhans kommt am Schlusse seiner Betrachtung zu folgenden Punkten:

1. Sitzt das Vaginalcarcinom an der hinteren Wand und ist bereits das Septum recto vaginale infiziert, so soll, wenn möglich, Scheide, Uterus im Zusammenhang herausgenommen und ein entsprechendes Mastdarmstück reseziert werden. Es kann nur die zirkuläre Excision am Rektum in Betracht kommen.

2. Die Bauchhöhle soll am Anfang der Operation geöffnet werden. Dadurch gelingt eine Kontrolle des Peritoneums, ob es vom Carcinomknoten freigeblieben ist oder nicht. Ist letzteres der Fall, so wird man von weiteren chirurgischen Massnahmen Abstand nehmen.

3. Das Klemmenliegenlassen während der Operation behindert durchaus nicht und die Operationsdauer wird erheblich abgekürzt.

Dr. Eduard v. Meyer in Frankfurt operierte 1902 auf fast dieselbe Weise wie Kleinhaus eine 48jährige Nulli para mit einem primären Carcinom der hinteren Scheidenwand, das die hintere Muttermundslippe und das Septum recto vaginale in dem Masse mitbeteiligt hat, dass eine Scheidenmastdarmfistel bestand. Er exstirpierte ein 12 cm langes Mastdarmstück mit Uterus und Scheide. Er machte von vornherein den paravaginalen Hilfsschnitt und resezierte den Mastdarm erst sekundär, nachdem der Uterus entfernt war. Über diese Operation lässt er sich folgendermassen aus:

1. Es sei notwendig, bei perforierendem Scheidencarcinom den Uterus mit den Adnexen und den Scheidenkrebs zusammen zu exstirpieren. Das Rektum müsse oberhalb der Fistel amputiert werden und der Stumpf sei aus dem intakten Sphincter herauszuleiten.

2. Gut sei es, einen paravaginalen Hilfsschnitt anzulegen ohne Resektion des Steissbeins; dadurch wird ein genügender Einblick in das Operationsgebiet geschaffen.

3. Es ist von Vorteil, gleich mit der Eröffnung des Peritoneums in der Plica vesico uterina zu beginnen. Der Uterus kann dann gut umgestülpt und die Peritonealhöhle vor Kontaktinfektion durch Tamponade geschützt werden.

v. Meyer sah schon nach einem halben Jahre bei seiner Operierten ein Recidiv eintreten.

Nachdem wir nun so die hauptsächlichsten Operationsmethoden besprochen haben, also jene Fälle, bei denen der Arzt als Helfer eine Rolle spielt, so bleiben uns leider noch genug Kranke übrig, bei denen wir die chirurgischen Instrumente beiseite legen müssen, um den Krankheitsherd, der schon zu weit vorgeschritten ist, nur palliativ anzugreifen. Dieses tun wir, indem wir zunächst desinfizierende und desodorierende Spülungen vornehmen, um der Jauchung einigermassen Herr zu werden. Dann wird man excochleieren und mit dem Paquelin arbeiten. Veit kratzt mit dem scharfen Löffel ab und legt auf die Wundfläche 50%ige Chlorzinklösung. Statt letzterer, bei der Vorsicht geboten ist, kann nach Ingermann-Amitin auch konzentrierte Phenyllösung benützt werden. v. Grünwald wendet Salicylsäure mit Glyzerin zubereitet als Paste oder in Lösung mit konzentriertem Alkohol an. Meinert empfiehlt die Canquoische Paste: Zinc chlorat. Amylum aa. Diese bleibt 7—12 Tage liegen, darf aber nur bei Frauen in Anwendung kommen, die nicht mehr menstruieren. Ausserdem verwendet man natürlich Narcotica, verordnet Sitzbäder und sucht den allgemeinen Ernährungszustand durch roburierende Diät zu heben, soweit dies möglich ist.

Eine besonders schwere Komplikation des primären Vaginalcarcinoms ist die Geburt. Die Literatur bringt fol-

gendes: Zeigt das Carcinom der Scheide einen geringen Umfang, so lässt man erfahrungsgemäss die Geburt, wenn möglich, spontan vor sich gehen und schliesst daran die Operation. Ist der Tumor von grösserer Ausdehnung, so ist ein Versuch angezeigt, das Kind auf dem natürlichen Wege zu entwickeln, was oft noch bei ziemlich ausgedehntem Carcinome gelingen soll. Findet man aber geradezu die ganze Vagina von Krebsmassen austapeziert, so ist es berechtigt, den Kaiserschnitt auszuführen, um somit wenigstens das Leben des Kindes zu retten.

Schelle führt an, dass er die Geburt eines ausgetragenen Mädchens spontan vor sich gehen sah, obwohl „Mittelfleisch, Labien und Scheide“ fast bis zum Fornix mit Krebsmassen infiltriert waren, die sich teils aufgebrochen zeigten und teils jauchig verändert waren. Acht Tage post partum erfolgte der Exitus der Mutter.

Bailly konstatierte bei einer Schwangeren an der hinteren Scheidenwand dicht über dem Introitus vaginae eine hühnereigrosse Krebsgeschwulst von unregelmässiger Oberfläche. Bei der spontanen Austreibungsperiode des Kindes wurde die Geschwulst vor die Vulva gepresst, zog sich aber nach erfolgter Geburt wieder in die Scheide zurück.

Von Ingermann-Amitin kennen wir einen Fall, wo der maligne Tumor während der Schwangerschaft exstirpiert wurde. Zwei Monate darauf ging die Geburt in einem Stadium, wo die Patientin noch recidivfrei war, spontan vor sich. In drei Fällen wurde das Kind mit dem Forceps entwickelt. Martin und Philipps operierten glücklich und extrahierten lebende Kinder, ohne die Mutter zu verletzen. In dem Falle Welponées jedoch wurde ein Scheidenmastdarmriss appliziert, der stark blutete. Obwohl die Blutung gestillt werden konnte, ging die Kranke am zwölften Tage durch Sepsis zu Grunde. Von Olshausen und

Küstner wurde die Frühgeburt eingeleitet, auch Gay und Potter griffen zu dem Mittel, die Schwangerschaft künstlich zu unterbrechen. In einem Falle, wo das Scheidenlumen bis auf eine kleine Stelle verschlossen war und ausserdem eine Rectovaginalfistel sich vorfand, führte Hime mit Glück die Laparo-Elytrotomie aus. Die Operation nach Porro wurde von Leopold und Strebel mit Erfolg durchgeführt. Hall Davis und De Moyan wagten den Kaiserschnitt, jedoch ging die Mutter 41 Stunden nach der Operation zu Grunde. Das sind im allgemeinen die Erfahrungen, die sich in der Literatur verzeichnet finden.

Gegen den Vorschlag aber, bei nicht weit vorgeschrittenem Carcinom der Vagina zu warten und die Geburt spontan verlaufen zu lassen, muss ernstlich in Erwägung gezogen werden die Tatsache, dass alle Carcinome gerade während der Gravidität rasch wachsen. Wie im Uterus, so dürfte uns auch eine maligne Neubildung der Vagina während der Schwangerschaft strikte Indikation zur sofortigen Entfernung der Geschwulst sein, eventuell, wenn nötig, mit Unterbrechung der Schwangerschaft, weil wir ja wissen, dass durch die Komplikation eines Krebses mit Schwangerschaft erhöhte Infektionsgefahr besteht.

In der II. gynäkologischen Klinik zu München fanden sich in den Jahren 1899—1909 zehn primäre Vaginalcarcinome unter den Krankengeschichten, darunter waren nur fünf Patientinnen, die sich einigermassen zur Operation eigneten. An ihnen wurde auch die Totalexstirpation vorgenommen, und zwar in zwei Fällen auf vaginalem und in weiteren zwei Fällen auf abdominalem Wege. Bei einem Fall ist die Art der Operation nicht angegeben. Von den operierten Frauen lebt nur mehr eine, was einer Dauerheilung von 20% entspricht. Diese Frau blieb bisher auch recidivfrei. In zwei Fällen stellten sich nachweisbar Recidive ein;

die übrigen Frauen sind nicht auffindbar und daher als tot zu berechnen. Eine Frau starb bald nach der Operation. Wir fänden demnach eine postoperative Mortalität von 20%. Palliativ musste bei den anderen fünf Fällen vorgegangen werden, die natürlich auch ihrer Krankheit erlegen sind.

I. Fall:

Riesch Ludwina, 39 Jahre, Bauführersgattin aus München, kam am 30. III. 03 in die gynäkologische Klinik. Der Vater der Patientin soll an Lungenentzündung gestorben sein; die Todesursache der Mutter war unbekannt. Drei Geschwister leben und sind gesund, Patientin selbst machte acht Geburten durch, die sämtlich gut verlaufen sind. Die erste Menstruation trat im 20. Lebensjahre auf, war seither immer regelmässig, dauerte gewöhnlich drei Tage und war ziemlich stark. Die letzte Regel, die auch sehr stark war, trat am 22. III. 03 ein und war am 24. III. 03 beendet. Seit dem 22. II. 03 bemerkte die Kranke atypische Blutungen, wobei manchmal grosse, ziemlich feste Blutklumpen abgingen, trotzdem aber stellte sich die Periode regelmässig ein.

Bei der Betrachtung der Patientin fällt die blasse Hautfarbe und eine geringe Abmagerung auf. Die Lungen und das Herz sind nicht pathologisch verändert. Die Brüste sind etwas atrophisch. In der Drüsensubstanz finden sich keine abnormen Resistenzen. Der Leib ist nirgends druckempfindlich, nicht aufgetrieben, man fühlt keine Resistenzen; die Vulva klafft, der Damm ist erhalten. Die Vagina ist mittelweit, livide verfärbt. Im hinteren Scheidengewölbe findet sich ein ca. dreimarkstückgrosses papilläres, bei Berührung leicht blutendes Neoplasma. Die Portio zeigt sich plump und etwas vergrössert. Zwischen der Portio und dem Neoplasma findet sich eine freie Schleimhautstelle. Der Uterus ist nicht vergrössert, freibeweglich und anteflektiert. Die Parametrien und die Adnexe sind vollkommen frei. Die Rektaluntersuchung ergibt negatives Resultat.

Diagnose: Primäres Carcinom der Vagina.

Am 2. IV. 03 wird Patientin in Äthernarkose operiert. Es wird der Medianschnitt gemacht, die Adnexe werden abgeklemmt und die Blase losgelöst. Darauf erfolgt die Spaltung des Peritoneums und Freipräparierung der Uretheren, Blosslegung der Vagina, wobei aus den stark erweiterten Venen beträchtliche Blutungen erfolgen. Die Ligamenta sacrouterina werden abgeklemmt. Totalexstirpation nach Anlegung von Winkelklemmen, Überdachung der Uretheren, Drainage nach der Vagina hin. Fixieren der Flexur. Schluss des Peritoneums.

Die Operation ist gut verlaufen. Am 4. IV. 03 klagt die Kranke über Stuhlbeschwerden, weswegen ein Einlauf verordnet wird. Am 7. IV. 03

erfolgt die Entfernung der Jodoformgazestreifen und die Kranke fühlt sich sehr wohl. Am 19. IV. 03 ist der Vaginaltrichter geschlossen und die Wunde verheilt, deshalb wird Patientin geheilt entlassen.

Nachdem ich mir in diesem Jahre eine Anfrage über das Befinden der Patientin erlaubte, wurde mir die Antwort zuteil, dass die Patientin nicht auffindbar sei.

II. Fall:

Wittmann Magdalena, 44 Jahre alt, Söldnersfrau wurde angenommen am 29. VIII. 04. In der Anamnese gibt Patientin an, dass ihr Vater und ihre Schwester an Wassersucht, ihre Mutter an den Folgen eines Schlaganfalls gestorben sei. Ein Bruder litt an Epilepsie, ein anderer Bruder starb an einem Lungenleiden. Fünf Geschwister leben und sind gesund. Sie selbst will niemals krank gewesen sein. Viermal hatte sie spontan geboren. Zwei von den Kindern leben, zwei sind frühzeitig gestorben. Die erste Regel trat mit 15 Jahren auf, blieb im 18. Lebensjahre zwölf Monate lang aus, um sich dann wieder alle vier Wochen regelmässig einzustellen. Sie dauerte immer sechs Tage und war stets sehr stark. Die letzte Menstruation war am 16. Juli 1904.

Im April d. Js. bemerkte die Kranke an der Scham ein kleines Knötchen, das vollkommen schmerzlos war und niemals blutete. Seit drei Monaten aber sei die Geschwulst immer grösser geworden, begann in letzterer Zeit öfters zu bluten und verursachte einen übelriechenden Ausfluss. Der aufgesuchte Arzt brannte das Geschwür zweimal aus, worauf die Blutung immer wieder für einige Zeit stand.

Diagnose: Primäres Carcinom der Vagina.

Totalexstirpation am 31. VIII. 04.

Leider fehlt die weitere Krankengeschichte. Die Operation aber soll guten Verlauf genommen haben. Auch die Anfrage dieser Patientin nach ihrem Befinden wurde dahin beantwortet, dass sie nicht mehr aufzufinden sei.

III. Fall:

Reisinger Anna, 35 Jahre alt, Zimmermannsfrau. Kam am 26. V. 06 in das Krankenhaus.

Der Vater der Patientin ging an einer Lungenentzündung zu Grunde, ihre Schwester starb an Diphtherie. Fünf Geschwister sind in jungen Jahren gestorben, die Mutter und vier Geschwister leben und sind gesund. Sie selbst machte ausser einem Gelenkrheumatismus keine Krankheit durch. Geboren hat sie sechsmal. Das Wochenbett verlief stets ohne Komplikation. 1905 hatte sie einen Abgang im zweiten Monat. Die erste Regel stellte sich im 15. Lebensjahre ein, dauerte immer 5—6 Tage. Nach der ersten Geburt wurde die Menstruation immer stärker und hielt ca. 10—12 Tage

an, verbunden mit heftigen Kreuzschmerzen. Im Februar d. Js. blutete die Patientin volle vier Wochen hindurch, immer ziemlich leicht. Dabei hatte sie ständig Kreuzschmerzen, sogar während der Nacht, die sich zeitweise auf die linke Bauchseite lokalisierten. Sie wurde von März bis Mai von einem Arzte behandelt, der ihr Tropfen und Spülungen verordnete, ohne sie manuell zu untersuchen. Vor acht Tagen suchte sie, da keine Besserung eintrat, einen anderen Arzt auf, der sie in das Krankenhaus verwies.

Wir haben eine mittelgrosse Patientin vor uns von gutem Ernährungszustand und gesundem Aussehen. Das Fettpolster scheint etwas reduziert, die Muskulatur ist kräftig entwickelt. Lunge und Herz sind ohne pathologischen Befund. Brüste sind gut entwickelt, der Leib lässt sich leicht eindrücken, ist nirgends druckempfindlich, zeigt einige Striae. Die Vulva klafft. Am Damm findet sich ein alter Riss II. Grades.

Die Vagina ist im unteren Teil ganz glatt und mittelweit, im oberen Drittel aber sitzt an der hinteren Wand ein ca. dreimarkstückgrosser, rauher kreisrunder, mit Einkerbung versehener Wucherungsherd, der über die Oberfläche der Vagina hervorragt, zerfressenes Aussehen zeigt, und bei Berührung die Neigung hat, abzubröckeln und leicht zu bluten. Die Farbe der Neubildung ist dunkelblaurot. Der Uterus ist etwas vergrössert, leicht beweglich und anteflektiert. Parametrien und Adnexe sind beiderseits frei. Vom Rektum aus ist die infiltrierte Stelle genau in ihrem Umfang abzutasten und erscheint nirgends mit der Rectalwand verwachsen.

Diagnose: Primäres Carcinom der Vagina an der hinteren Wand.

Die Totalexstirpation wird am 1. VI. 06 vorgenommen. Suprasymphysärer Schnitt, Ligatur der Ligamenta infundibula pelvica, der Ligamenta rotunda und lata beiderseits. Es werden die Blätter des Ligamentum latum auseinander geschoben und die Uretheren freigelegt. Die Ligatur der Arteria uterina des Parametriums, Abpräparierung der Blase, sodann Ligatur und Durchschneidung der kräftigen Ligamenta sacrouterina. Ablösung der Scheide unter entsprechender Blutstillung. Mehrere Zentimeter unterhalb des Tumors Einreissen der Vagina. Zirkuläre Abtragung der Scheide, Versorgung der Uretheren, die an die seitliche Beckenwand verlagert werden. Vernähung des Periotoneums, Jodoformdrainage nach unten. Dauerkatheter.

Am 2. VI. 06 zeigt sich der Puls der Operierten sehr beschleunigt, ebenso die Atmung. Das Allgemeinbefinden ist nicht gut zu nennen. Temperatur 38,5. Der Leib erscheint etwas aufgetrieben und gespannt, druckempfindlich. Die Urinmenge beträgt 810 ccm, Urin ist nicht getrübt. Es wird ein Kochsalzeinlauf verordnet.

Am 3. VI. 06 ist die Kranke sehr schwach. Der Puls ist klein und 180 an der Zahl. Die Respiration beträgt 40, die Temperatur 38. Incontinentia alvi. Fäces sind sehr stark übelriechend. Die Patientin bekommt Kampher und Digalen.

Am 4. VI. 06 beträgt die Temperatur 38,5. Im sonstigen Befinden ist keine Änderung eingetreten.

Am 5. VI. 06 ist der Puls etwas ruhiger. Winde und Stuhl gehen ab und die Menge des Urins ist befriedigend. Der Urin selbst ist klar. Der Leib ist etwas druckempfindlich und im geringen Grade aufgetrieben. Kein Erbrechen, kein Aufstossen. Der Tampon ist etwas übelriechend und wird entfernt, Temperatur 38; es wird ein Glyzerineinlauf verordnet.

Am 6. VI. 06 nimmt die Auftreibung des Leibes zu, so dass er auch im Epigastrium sehr gespannt und druckempfindlich ist. Aufstossen stellt sich ein und die Patientin macht einen verfallenen Eindruck. Temperatur 38,6.

Am 7. VI. 06 entleert sich aus der Vagina massenhaft dunkelbraune, äusserst stinkende, dünnflüssige Jauche, die aus den beiden Beckenzonen herausquillt. Man macht zweimal Spülungen mit Wasserstoffsuperoxyd und eröffnet breit nach beiden Seiten hin. Drainage, Mastdarmspülung mit Kochsalz. Temperatur 38,5. Puls 140, zunehmender Kollaps, es stellt sich Erbrechen ein.

Am 8. VI. 06 stirbt Patientin $^1/_2$6 Uhr a. m.

Sektionsbefund: Es findet sich im Bereich der Bauchwunde ein handtellergrosses, subfaszielles Hämatom, das auf der rechten Seite bereits infiziert ist und in schmierig-grünliche Jauche verwandelt erscheint. Von hier aus gelangt man in ein prävesikales Jauchengebiet, das sich um die Blase herum seitlich nach hinten fortsetzt. Auch der hintere Douglas ist mit dunkelbrauner, schmieriger Jauche erfüllt, nach oben durch anhaftende Dünndarmschlingen und durch die Flexur abgegrenzt. An der vorderen Rektal- und hinteren Scheidewand findet sich ein diphtheritischer Belag. Die Blase ist frei, der linke Urether im oberen Drittel dilatiert und an der Linea inominata geknickt. Rechter Urether ist frei. Subperitoneal findet sich ein gelber, dickeitriger Belag, der sich von unten entlang des Urethers nach oben fortsetzt.

Diagnose: Frische eitrige Adhäsivperitonitis, Hypostatische Pneumonie, Schluckpneumonie.

IV. Fall:

Beinrucker Anna, 55 Jahre alt, Bäckermeisterswitwe, wurde am 31. IX. 08 in die Klinik aufgenommen.

An was die Eltern der Patientin gestorben sind, ist nicht zu eruieren. Ihr Vater und ein Bruder starben wahrscheinlich an Tuberkulose. Patientin selbst war immer gesund. Sie hat dreimal spontan geboren und im Wochenbett traten niemals Störungen auf. Sie hatte keine Fehlgeburt. Mit 15 Jahren trat die erste Regel auf, setzte vom 17.—19. Jahre aus, kam dann immer regelmässig und dauerte 3—4 Tage ohne Schmerzen an.

Seit etwa drei Wochen hat die Patientin über wässerige Blutungen aus der Scheide zu klagen, die sie anfangs für Hämorrhoidalblutungen hielt. Schmerzen verspürte sie keine. In den letzten Wochen will sie bedeutend abgemagert sein. Meist litt sie an Verstopfung, in der Funktion der Harnblase keine Störung. Sie fühlt sich ziemlich schwach und hat wenig Appetit. Fieber will sie niemals gehabt haben, Erbrechen musste sie nie.

Wir haben eine mittelgrosse blass aussehende Patientin vor uns von stark reduziertem Ernährungszustand. Die Lungen sind frei, der erste Mitralton am Herzen ist verwaschen, die Herzaktion im übrigen regelmässig.

Die Brüste sind hängend ohne pathologische Verdickungen. Der Leib ist nicht aufgetrieben, nirgends druckempfindlich, man fühlt keine Resistenzen oder einen Tumor. Die Vulva klafft. Am Damm ein Riss zweiten Grades.

Die Vagina ist weit, die Portio in der Spinallinie quer gespalten und an der hinteren Lippe finden sich papilläre Erosionen. An der hinteren Vaginalwand nahe der hinteren Portiolippe befindet sich ein etwa einmarkstückgrosser Substanzverlust mit einem aufgeworfenen harten unebenen Rand. Der Grund des Geschwüres ist zerklüftet und zeigt teils derbere, teils weichere Stellen. Die Geschwulst selbst lässt sich von der Umgebung gut abgrenzen, zeigt sich auf der Unterlage vollkommen verschieblich, bröckelt leicht ab und neigt zu Blutungen. Der Uterus ist nicht vergrössert, frei beweglich und anteflektiert. Die Adnexe und Parametrien sind frei, die Rektaluntersuchung ergibt negatives Resultat.

Diagnose: Primäres Carcinom der Vagina in der Nähe des hinteren Scheidengewölbes.

Die Operation erfolgt am 4. XI. 08.

Schuchardtscher Schnitt. Paravaginale Totalexstirpation des Uterus und der Adnexe mit reichlichem Paracolpium und Parametrium nach vorheriger Freilegung der Urether. Schluss des Peritoneums mit der Vaginalwand. Schluss des Schuchardtschen Schnittes.

Die Temperatur der Patientin nach der Operation überschritt niemals 37,8°, der Puls hielt sich stets zwischen 70 und 100. Schon am 9. XI. sitzt die Kranke auf. Am 10. XI. bekommt die Kranke eine Angina. Am 11. XI. klagt sie über Schmerzen am Damm, was darauf zurückzuführen ist, dass ein Teil der Schuchardtschen Nähte ausgerissen ist. Der übrige Teil zeigt sich glatt verheilt, weshalb die restierenden Nähte entfernt werden.

Am 23. XI. 08 wird Patientin entlassen. Die Vaginalwunde ist vollkommen verheilt, der Schuchardt zeigt infolge der ausgerissenen Naht sich an mehreren Stellen teils oberflächlich teils noch tiefer granulierend. Allgemeinbefinden gut, doch ist die Kranke noch ziemlich schwach und anämisch.

Die Erkundigung nach ihrem Befinden, die ich vor wenigen Wochen einzog, fiel dahin aus, dass sie sehr zufrieden sei mit ihrem Zustande und

sie stellte sich wiederholt der gynäkologischen Klinik vor und ist bisher ganz recidivfrei.

V. Fall:

Fanny Loos, 52 Jahre alt. Patientin kam in das rote Kreuz. Von der Krankengeschichte konnte ich in Erfahrung bringen, dass ihre Mutter mit 80 Jahren an Lungenbrand und ihr Vater an Lungenkatarrh gestorben sei. Drei Geschwister sind einem Herzleiden erlegen. Sie selbst machte Gehirnentzündung und Masern durch. Sie hat zweimal spontan geboren, bei der zweiten Geburt kam das Kind tot zur Welt. Sie machte 14 Fehlgeburten durch, meist im vierten Monat. Die Periode war sehr stark und dauerte alle vier Wochen 4—5 Tage lang bis zum 48. Lebensjahre. Letzte Regel vor fünf Jahren.

Im April 1907 bekam die Patientin teilweise stärkere Blutungen, die sich immer wieder einstellten. Die Untersuchung ergibt, dass die Scheide mit Carcinomulcerationen ausgekleidet ist, der Uterus und die Adnexe jedoch vollkommen frei sind.

Diagnose: Primäres Carcinom der Vagina. Die vaginale Totalexstirpation erfolgte am 4. V. 07. Die ganze Scheide wird mit dem atrophischen Uterus exstirpiert.

Von dieser Zeit an erfahren wir von der Patientin nichts mehr bis am 10. II. 08, wo sie die II. gynäkologische Klinik aufsuchte. Sie stellte sich mit folgenden Beschwerden vor: Sie müsse sehr oft urinieren und dabei entleere sich nur wenig Harn. Der Urin ist stets stark getrübt. Sie muss übermässig stark pressen beim Wasserlassen, der Stuhlgang jedoch sei bis vor acht Tagen regelmässig eingetreten. Seit dieser Zeit Obstipation.

Die Patientin schaut kachektisch aus, das Herz und die Lungen sind ohne Befund, die Brüste klein, der Leib ist flach und die Pulsation der Aorta ist gut fühlbar. 3—4 Finger unterhalb des Nabels fühlt man harte mehr nach rechts reichende Resistenzen, die einem aus dem kleinen Becken herausragenden Tumor zu entsprechen scheinen. Die Vagina gestattet keine innere Untersuchung, da sie von Tumormassen ausgefüllt ist. Eine rektale Untersuchung kann fürs erste nicht vorgenommen werden, da das Rektum mit Kotmassen erfüllt ist.

Am 12. II. 08 erhält die Kranke wiederholt Einläufe und da Stuhlgang nicht erfolgt, per os Ricinus.

Am 13 II. 08. Nachdem der Stuhlgang erfolgt war, kann die rektale Untersuchung vorgenommen werden. Diese ergibt eine vollständige Ausfüllung des kleinen Beckens mit harten knolligen Tumormassen, besonders nach rechts hin. Der Tumor reicht rings um das Rektum und lässt sich weit hinauf verfolgen. Eine Abgrenzung gegen die Beckenwand ist links teilweise gar nicht mehr möglich.

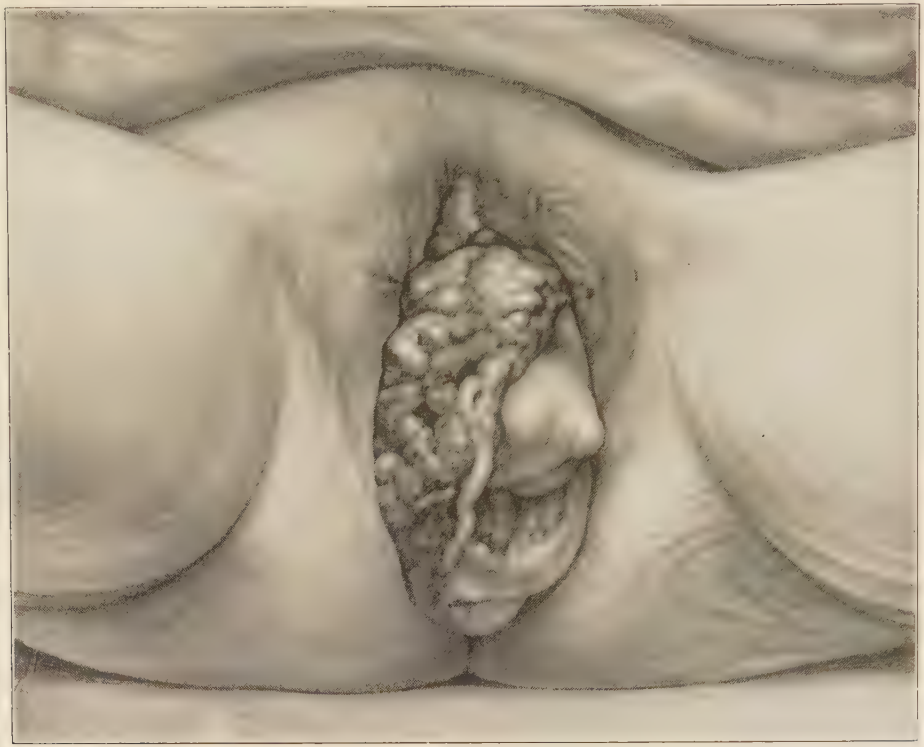

Fall VI: Prolapsus totalis und primäres Vaginalcarcinom.

17. II. 08. Die Patientin fühlt sich wohler, die Blutungen stellen sich zurzeit nicht mehr ein. Der objektive Befund ist der gleiche geblieben. Sie wird auf Wunsch am 17. II. 08 aus der Klinik entlassen.

Auch eine Anfrage nach dem Befinden dieser Patientin förderte kein Resultat zutage, da ich überhaupt keine Antwort bekam.

VI. Fall:

1. Fall von Prolaps und Carcinom der Vagina.

Ziegans Barbara, 54 Jahre alt, wurde aufgenommen am 27. I. 06.

Eltern sind an Altersschwäche gestorben, ein Bruder an Herzleiden, eine Schwester an Genickstarre. Sie selbst will niemals krank gewesen sein. Hat dreimal geboren. Das zweite Kind musste mit der Zange entwickelt werden. Seit 26 Jahren leidet die Patientin an einem Vorfall, der angeblich die ganze Zeit hindurch dieselbe Grösse beibehalten haben soll. Ob dieses Leidens hat sie mehrere Jahre hindurch einen Ring getragen. Seit einem halben Jahre klagt Patientin über Kreuzbeschwerden und Druckschmerzen in der Scheide, verbunden mit übelriechendem Ausfluss.

Wir haben eine kleine, ziemlich kräftig gebaute Patientin vor uns, die etwas anämisch aussieht. Das Herz und die Lungen sind ohne Befund, die Brüste ebenfalls. Der Leib ist etwas aufgetrieben, aber nirgends druckempfindlich.

Aus der Vulva ragt ein etwa kindskopfgrosser Tumor von dunkelroter Farbe heraus. Die den Tumor bedeckende Haut ist bedeckt mit tiefgehenden 6 cm langen und 4 cm breiten Ulcerationen. Am unteren Pol findet sich eine etwa 3 cm lange querverlaufende Rinne. Dieselbe entspricht dem Muttermund. Um den Muttermund herum und insbesonders rechts finden sich zwei etwa dreimarkstückgrosse oberflächliche Ulcerationen der Haut. Die tiefen Geschwüre sind belegt mit grünlichgelbem schmierigem Eiter und nekrotischen Fetzen. Die Konsistenz des Tumors ist prall elastisch. Gegen die breiten Geschwüre hin wird die Konsistenz derber. Die kleinen Labien sind fettarm und bedecken nur wenig den Tumor in der oberen Partie. Nach vorn und oben geht der Tumor direkt in den geröteten Harnröhrenwulst über. An seinen unteren Partien finden wir eine ca. $1^1/_2$ cm tiefe Furche bis zur hinteren Kommissur. Der Uterus scheint direkt nach hinten zu gehen. Cystocele, Rectocele, per rectum ist eine derbere Infiltration nach rechts zu fühlen.

Diagnose: Prolapsus totalis und primäres Vaginalcarcinom.

Mikroskopisch: Plattenepithelkrebs der Vaginalschleimhaut: Hornkrebs.

Die Operation wurde am 14. II. 06 vorgenommen. Der mannskopfgrosse totale Prolaps des Uterus mit ausgedehnter Cysto- und Rectocele ohne Narkose irreponibel weist rechts an der Vaginalwand cancroide Wucherungen auf, die sich nach oben in das kleine Becken in Form einer starren

fingerdicken Infiltration fortsetzen. Mit dem Thermokauter werden die carcinomatösen Massen abgetragen, dann wird die grosse Wunde, die nach links hin bis weit an die Blase reicht, mit tiefgreifenden Katgutnähten vereinigt, Colpoperineoplastik, Reposition des Prolapses, letzteres gelingt leicht.

Am 17. II. 06 werden die einzelnen Fäden am Damm durchgeschnitten.

Am 20. II. 06 ist die Wunde etwas eitrig belegt.

Am 21. II. 06 klagt Patientin über Blähungen.

Am 27. II. 06 findet sich am Damm eine haselnussgrosse, tiefe, eitrig belegte Höhle.

Am 3. III. 06 ist die Scheide, insbesondere das Rektum noch infiltriert und der eitrige Belag minimal.

Am 17. III. 06 erfolgt, nachdem die Temperatur niemals 38° überschritten hatte und der Puls sich stets zwischen 80—120 bewegte, die Entlassung aus dem Krankenhaus.

Entlassungsbefund: Aus der Scheide ragt nichts heraus. An der Columna rugarum posterior ein haselnussgrosses in Granulation begriffenes Loch. Die Vagina liefert nur wenig Sekret. Rechts fühlt man in der Vagina derbere Partie.

Die Patientin kam am 2. II. 07 wieder in die Klinik und klagt über Inkontinenz der Blase seit 6—8 Wochen. Der Stuhl sei meist verstopft, häufiger Stuhldrang. Das Aussehen ist kachektisch. Der Leib ist ausgedehnt und aufgetrieben. Die Leistendrüsen sind beiderseits geschwellt, die Vulva ist in toto ödematös geschwellt, insbesonders sind die grossen und kleinen Labien infiltriert. Der After ist umgeben von einem Kranz wulstiger Partie. Hält man die Labien auseinander, so gelangt man an eine kleinhöckerige, mit schmierigem Belag versehene Partie, die der vorderen Vaginalwand angehört. Das Orificium externum uretrae ist frei. An der Verbindungsstelle der beiden Labien findet sich eine in das Septum recto vaginale sich erstreckende 3½ cm lange und fast 1 cm breite Höhle mit zerfallenen Rändern und schmierigem Belag. In die Vagina kann nur ein Finger eindringen, deren Wände sind sehr rauh und höckerig. Die Blase kommuniziert mit der Vagina. Das Rektum ebenfalls.

Diagnose: Recidiv, Vesicovaginal- und Rectovaginalfistel.

Patientin wird mit Bäder und Spülungen behandelt und erträgt ihren Zustand ohne Klagen. Der Ausfluss ist stark übelriechend.

Am 26. IV. 07 ein starker Decubitus an den unteren Partien der Glutaei in der Nähe des Hüftgelenkes. Die Kranke bekommt ein Luftkissen.

Am 7. V. 07 1 Uhr p. m. erfolgt der Exitus.

VII. Fall:

2. Fall von Prolaps und Carcinoma vaginae.

Voggenauer Kreszenz, 59 Jahre. Kam am 20. III. 08 in die Klinik

Der Vater soll an Herzwassersucht, die Mutter an Lungenentzündung gestorben sein. Sechs Geschwister leben und sind gesund. Sie selbst will

niemals krank gewesen sein, leidet jedoch seit 1882 an einem Vorfall, den sie niemals behandeln liess. Sie machte drei Geburten durch, von denen nur die beiden letzten ohne ärztliche Hilfe verliefen. Die Kinder leben und sind gesund, Fehlgeburt hatte sie keine. Die erste Regel trat mit 14 Jahren auf, war seither immer regelmässig, schmerzlos und dauerte drei Tage. Die letzte Menstruation hatte sie im 49. Lebensjahre.

Seit drei Jahren hat Patientin über weisslichen Ausfluss zu klagen, dazu gesellten sich im Herbst 1907 leichtere Blutungen. Einen Schmerz hat sie dabei niemals empfunden. Nur beim Urinieren fühlt sie in letzterer Zeit einige Beschwerden. Sie selbst gibt an, eine Abmagerung bemerkt zu haben.

Wir haben eine kleine schmächtige Patientin vor uns, von schlechtem Ernährungszustand. Das Herz und die Lungen sind ohne pathologischen Befund, die Brüste sind klein atrophisch. An der rechten Mamma finden sich Narben, von einer alten Mastitis herrührend. Der Leib ist flach, mässig fettreich. Die Bauchdecken zeigen sich ziemlich straff gespannt. Die Pulsation der Aorta kann deutlich gefühlt werden.

Die Vulva klafft stark. Vor derselben ein ca. birngrosser Tumor. Die ganze rechte Seite der Geschwulst ist stark ulceriert und zeigt eitrig-jauchigen Belag. Die Oberfläche ist uneben. Das untere Ende des Tumors besteht aus der stark hypertrophischen und ektropionierten Portio. Die Ulcerationen reichen bis zu der Urethra und scheinen auf die heruntergetretene Blase übergegriffen zu haben. Der Uterus ist klein, leicht retroflektiert und liegt in der Bauchhöhle. Die Adnexe und Parametrien scheinen frei zu sein. Rectocele.

Diagnose: Prolapsus incompletus uteri, Rectocele, Vesicocele. Primäres Carcinom der Vagina, auf die Blase übergegriffen.

Operation am 26. III. 08. Mit dem Thermokauter wird alles Carcinomatöse an der Vagina abgetragen, ohne die Blase zu verletzen. Daran schliesst sich eine Portioamputation und eine Colpoperineoplastik. Niemals trat Fieber ein und der Puls bewegte sich stets in normalen Grenzen.

Am 4. IV. 08 ist Patientin vollkommen beschwerdefrei. Die Vaginalwunde zeigt einen leichten gelblichen Belag. Der bestehende Ausfluss ist mässig. Die Dammnähte werden entfernt.

Am 15. IV. 08 steht die Kranke schon etwas auf und die Wunde ist in tadellosem Zustande.

Am 22. IV. 08 bringt die Patientin den grössten Teil des Tages ausser Bett zu. Es kann eine Vesicovaginalfistel konstatiert werden.

Am 29. IV. 08 fühlt sich die Kranke wohl und hat nur über Mattigkeit zu klagen.

Am 5. V. 08 wird die Kranke mit gutgeheilter Operationswunde und der bestehenden Vesicovaginalfistel entlassen.

VIII. Fall:

Fuchs Walburga, 60 Jahre alt, kam am 22. I. 04 in die Klinik.

Die Eltern starben an Altersschwäche, ein Bruder erlag einer Lungenentzündung, die übrigen Geschwister leben und sind gesund. Vor 30 Jahren machte die Patientin Typhus durch. Geboren hat sie nur einmal, Fehlgeburt machte sie keine durch. Die erste Menstruation erfolgte mit 17 Jahren, war seither regelmässig, ziemlich stark und dauerte immer 6—7 Tage. Vor zehn Jahren hatte sie die letzte Regel.

Seit 7—8 Jahren will die Kranke an Gebärmuttersenkung leiden und war seit Juni 1903 meist zu Bett wegen Blasenschmerzen. Vor vier Wochen stellte sich plötzlich unwillkürlicher Urinabgang ein.

Wir haben eine stark abgemagerte Patientin vor uns, bei der das Fettpolster fast gänzlich geschwunden ist. Das Herz und die Lungen bieten nichts Abnormes. Die Brüste hängen welk und schlaff herab. Am Abdomen findet man keine Resistenz, keine Auftreibung, keine Druckempfindlichkeit. Die Vulva klafft etwas, der Damm ist intakt.

Die Vagina ist glatt, jedoch die vordere Wand stark infiltriert. Die Infiltration greift auf die Blase über und kann wegen der grossen Schmerzhaftigkeit nicht abgetastet werden, ebenso das Parametrium und die Adnexe. Die Gegend am linken Tuber ossis ischii ist stark gerötet, in der Ausdehnung eines kleinen Handtellers. In der Mitte dieser Gegend eine eitersecernierende Fistel. Die Blase ist inkontinent.

Die Patientin wurde mit Wildunger, Urotropin behandelt und nicht operiert. Während ihres Aufenthaltes in der Klinik ist die Fistel in der Regio lumbalis geheilt. Gefiebert hat sie niemals wesentlich. Entlassen am 26. III. 04.

Diagnose: Primäres Carcinom der Vaginae mit Blasenscheidenfistel.

IX. Fall:

Schönberger Anna, 37 Jahre alt, wurde aufgenommen am 8. II. 04.

Der Vater der Kranken starb an Leberleiden, die Mutter an Gebärmutterkrebs. Zwei Geschwister leben und sind gesund. Als Kind machte sie Scharlach und Diphtherie durch. Sie hatte niemals geboren und machte keine Fehlgeburt durch. Die erste Regel trat mit 16 Jahren auf, kam alle vier Wochen und dauerte 3—4 Tage. Letzte Regel war vor sechs Monaten.

Die Patientin klagt über Schmerzen im linken Oberschenkel. Sie wurde am 4. März 1903 im Roten Kreuz operiert, jedoch konnte ich über die Operation nichts erfahren.

Stark abgemagerte Kranke von blasser Hautfarbe. Die Lungen und das Herz sind im wesentlichen ohne Befund. Der zweite Aortenton ist laut, die Brüste sind schlaff, herabhängend. Der Leib ist weich, in der Gegend des Uterus druckempfindlich. Die Vulva geschlossen, der Damm intakt.

Die ganze Vagina ist in allen Wänden mit derben Infiltrationen ausgefüllt, die sich bis zur Portio erstrecken. Uterus, Parametrium und Adnexe sind nicht abzutasten.

Die Patientin wird symptomatisch behandelt, sie stirbt am 18. II. 04, nachdem sie noch sehr viel Schmerzen auszustehen hatte.

Diagnose: Carcinoma vaginae (primär) Cystitis.

X. Fall:

Stockhauser Anna, 42 Jahre alt, wurde am 31. VIII. 03 aufgenommen. Vater und Mutter sind gesund, sie selbst machte Scharlach, Diphtherie und Lungenentzündung durch. Ihre Gebärmutter wurde zweimal ausgekratzt. Sie gebar fünfmal, spontan, lebende Kinder. Das Wochenbett ist stets ohne Fieber und Schüttelfrost verlaufen. Die erste Regel trat mit 15 Jahren auf, die Blutung war in der letzten Zeit unregelmässig. Die letzte Menstruation war anfangs Juli. Die Patientin leidet seit September vor. Js. an unregelmässigen Blutungen und Schmerzen. Deshalb wurde die Gebärmutter zweimal ausgekratzt. Jetzt fühlt sie Schmerzen über dem Schambogen und klagt über unwillkürlichen Urinabgang. Dem Urin soll öfters Blut beigemengt gewesen sein. Der Stuhl ist meist angehalten.

Wir haben eine kachektische Person vor uns, deren Lunge und Herz keine Besonderheiten bietet. Der Leib ist besonders in der unteren Partie druckempfindlich, die Vulva klafft, der Damm ist intakt. Die Vagina ist in eine höckerige Höhle umgewandelt. Der Uterus und die Adnexe sind nicht abzutasten. Die Blase ist stark gefüllt, auf Druck schmerzhaft, entleert durch Katheter viel bluteitrigen Urin. Das Rektum ist ohne Störung.

Diagnose: Carcinoma vaginae (primär) Cystitis.

Therapie: Exspectatio, Blasenspülungen, Katheterismus.

Am 8. IX. 03 fördern die vorgenommenen Blasenspülungen eine starke Menge höchst übelriechenden trüben Urin zutage. Die Blase ist täglich stark gefüllt. Ein spontanes Urinieren ist der Kranken unmöglich.

Cystoskopischer Befund: Die Schleimhaut der Blase ist stark hyperämisch und in den unteren Partien zeigen sich dicke, schwarze Partien (infiltriertes Carcinomgewebe). Die beiden Uretheren sind in dem dunklen Gewebe nicht aufzufinden.

Am 23. IX. 03: Der Urin fliesst beständig aus der Scheide ab durch die Blasenscheidenfistel.

Am 16. XI. 03 kommt die Patientin ad exitum infolge von Schwäche.

Von sämtlichen zehn Fällen war, wenn wir sie überblicken, es eigentlich nur ein einziger gewesen (Beinrucker), bei dem bei radikaler Behandlung die Operation mit einiger

Aussicht auf Erfolg vorgenommen werden konnte. Diese Patientin lebt auch bis jetzt völlig wohl und wiederholte Nachuntersuchungen liessen keinerlei lokale oder Lymphrecidive erkennen. Die relative Höhe der postoperativen Mortalität (20%) entspricht der Ausdehnung und Schwere des Eingriffs und der hohen Gefahr der gleichzeitigen Infektion, die bei der abdominellen Totalexstirpation des Uterus wegen der relativ sicheren Möglichkeit des Abschlusses des Vaginalrohres immerhin geringer ist als bei der abdominellen Totalexstirpation wegen Vaginalcarcinom. Die völlig ungünstige Prognose ist durch eine Reihe von Momenten begründet, nämlich in dem meist vorhandenen Mangel irgendwelcher erheblicher Symptome in den Anfangsstadien des Vaginalcarcinoms, dann in der ausserordentlichen Schwere des zu einer Radikaloperation nötigen Eingriffs und endlich und ganz besonders in den oben auseinandergesetzten frühen und allzeitigen Fortschreiten das Carcinoms in das umgebende Bindegewebe und in die gerade hier reichlich vorhandenen Lymphdrüsen. Aber trotz aller schlechten Resultate kann, solange wir noch so weit entfernt sind, eine ätiologische Krebsbehandlung zu besitzen, die einzige Möglichkeit der Hilfe nur, wie bei allen Carcinomen, in der möglichst ausgedehnten Entfernung des Erkrankten bestehen. Frühzeitige Diagnose Hand in Hand mit fortgeschrittener Technik wird vielleicht auch hier die bisherigen traurigen Resultate noch zu bessern vermögen.

Literatur.

1. A. Pincus: Berichte aus gynäkologischen Gesellschaften und Krankenhäusern.
2. Dr. Kroening: Zur operativen Behandlung des primären Scheidenkrebses.
3. Primäres Carcinom der vollkommen invertierten Scheide mit totalem Prolaps des Uterus. Mitteilungen aus der Göttinger Frauenklinik: Dr. Georg Fleck.
4. Hebenstreit: Die Totalexstirpation der Vagina bei primärem Carcinom. Dissertation. August 1900.
5. Hermann Lossen: Über das primäre Carcinom und Sarkom der Vagina. Dissertation. 1902.
6. Ernst Kalle: Ein Beitrag zur Kenntnis des primären Scheiden- und Vulvacarcinoms. Dissertation. 1903.
7. Wilhelm Linke: Zwei Fälle von primärem Carcinom der prolabierten Vagina. Dissertation. 1895.
8. Max Beil: Über primäre Carcinome der Vagina. Dissertation. 1900.
9. Gustav Lange: Über einen Fall von primärem multiplem Vaginalcarcinom. Dissertation. 1896.
10. Paul Seyffert: Über Ätiologie, den Sitz und den klinischen Verlauf primärer Vaginalcarcinome und die Erfolge nach Operationen. Dissertation. 1901.
11. Kroening: Über das primäre Scheidencarcinom. Berichte aus gynäkologischen Gesellschaften und Krankenhäusern.
12. Dr. Hubert Peters: Zur Operation der primären Vaginalcarcinome. Zentralbl. f. Gynäkologie.
13. v. Herff: Zentralbl. f. Gynäkologie.
14. — Demonstration eines papillären Carcinoms der Vagina. Korrespondenzbl. f. Schweizer Ärzte.

15. Rippert: Geschwulstlehre.
16. Kleinhaus: Verhandlungen der Deutschen Gesellschaft f. Gynäkologie. Prag. 1901.
17. Dr. Vinzenz Johannowsky: Kasuistische Beiträge zur operativen Gynäkologie. 1901.
18. Dr. Eduard Mayer: Ein Beitrag zur Exstirpation des primären Scheidencarcinoms, mit Perforation des Mastdarms. Beitrag zur klinischen Chirurgie.
19. Borst: Geschwülste. II. Band.
20. Dr. G. W. Maly: Beitrag zur Ätiologie des Carcinoms der Vagina. Zentralbl. f. Gynäkologie. 1903.
21. Veit: Handbuch der Gynäkologie. 1908.
22. Karl Kirchner: Ein Fall von primärem Carcinom der prolabierten Vagina. Dissertation.
23. Dr. Robert Meyer: Ergebnisse der allgemeinen Pathologie und pathologische Anatomie über embryonale Gewebseinschlüsse in den weiblichen Genitalien und ihre Bedeutung für die Pathologie dieser Organe.

Lebenslauf.

Unterzeichneter wurde am 17. November 1882 zu Arnstorf in Niederbayern als der Sohn des praktischen Arztes Joseph Hauber geboren. Er besuchte die Volksschule zu Arnstorf und trat später in das humanistische Gymnasium zu Passau ein, das er im Jahre 1903 absolvierte. Im Oktober 1903 wurde er in München in der medizinischen Fakultät an der Universität München inskribiert. Von auswärtigen Universitäten besuchte er Kiel, Berlin und Erlangen. In Erlangen bestand er das Physikum und am 8. Dezember 1908 in München die ärztliche Prüfung. Seither war er an der I. medizinischen Abteilung des Krankenhauses l. d. I., dann an der Augenklinik des Herrn Professors Schlösser und zuletzt an der chirurgischen Klinik l. d. I. zu München als Medizinalpraktikant tätig.

Joseph Hauber,
Medizinalpraktikant.